FIBROMBILDUNG AM LIMBUS DER CORNEA

BEI

FRÜHJAHRSKATARRH.

Inaugural-Dissertation

zur

Erlangung der Doctorwürde

der

Hohen medicinischen Fakultät zu Basel

vorgelegt von

Hans Schlub,
pract. Arzt von Basel

Mit 5 Figuren auf Tafel IV|V.

WIESBADEN.
VERLAG VON J. F. BERGMANN.
1897.

FIBROMBILDUNG AM LIMBUS DER CORNEA

BEI

FRÜHJAHRSKATARRH.

Inaugural-Dissertation

zur

Erlangung der Doctorwürde

der

Hohen medicinischen Fakultät zu Basel

vorgelegt von

Hans Schlub,
pract. Arzt von Basel

ACAD. LUGD. BAT. BIBL.

Mit 5 Figuren auf Tafel IV/V.

WIESBADEN.
VERLAG VON J. F. BERGMANN.
1897.

Druck von Carl Ritter in Wiesbaden.

Meiner Mutter

in

Liebe und Dankbarkeit

gewidmet.

Inhalt.

Seite

I. Einleitung 7

Literaturübersicht 8

II. Fibrombildung bei Frühjahrskatarrh 17

Eigene Fälle mit mikroskopischer Untersuchung.

III. Epikrise und Schlusssatz 26

IV. Literaturverzeichniss 33

Digitized by the Internet Archive
in 2026

https://archive.org/details/IA41548622_0060

Einleitung.

Der Frühjahrskatarrh der Bindehaut des Auges ist keine häufige Krankheit und erst seit 25 Jahren klinisch und anatomisch als besondere Krankheitsform erkannt und beschrieben. Nichtsdestoweniger findet man in der Literatur der Augenheilkunde eine grosse Zahl von Arbeiten, deren Gegenstand der Frühjahrskatarrh ist. Er wird beschrieben als eine Affection der Lidbindehaut und des Limbus conjunctivae, welche vorzüglich männliche Individuen in den ersten zwei Lebensjahrzehnten befällt, jahrelang recidivirt und zwar nur während der warmen Jahreszeit, gegen Heilmittel sich indifferent verhält und schliesslich ohne Narben für immer verschwindet.

Frühjahrskatarrh wurde die Affection bekanntlich von Saemisch (13) getauft und dieser Name erschien in der Literatur zuerst in der Dissertation von Carl Brockhaus (2), einem Schüler Saemisch's. Schon früher wurde wahrscheinlich dieselbe Krankheit unter anderem Namen mit Berücksichtigung anderer Symptome von Arlt (1), v. Graefe (7), Desmarres (5), v. Wecker (19) erwähnt. Seitdem wurden mehr als ein Dutzend Namen vorgeschlagen ohne allgemeine Anerkennung zu finden. Währenddem die frühesten Beschreibungen nur Veränderungen am Limbus erwähnen, sprechen die späteren Krankengeschichten auch von Wucherungen an der Lidbindehaut und die Einen finden die wallartige Verdickung des Limbus conjunctivae — meist am ausgesprochendsten in der Lidspaltenzone — constanter, die Andern legen mehr Gewicht auf die pilzförmigen, strassenpflasterähnlichen Excrescenzen der Conjunctiva tarsi, meist am oberen Lid. In allen Beschreibungen aber, seit jener Dissertation, wird Werth gelegt auf das Neuauftreten oder Recidiviren der Krankheit mit Beginn der warmen Jahreszeit und auf ihr Verschwinden mit Ende derselben.

Noch einheitlicher als die Beschreibung des klinischen Bildes unserer Affection lauten die Beschreibungen des mikroskopischen Bildes,

gewonnen an excidirten Stücken aus Wucherungen an Limbus oder Lid. Sie sind für meine Arbeit von besonderem Interesse und ich erlaube mir daher, dieselben, soweit sie mir im Original zugänglich sind, ausführlich mitzutheilen.

Eine kurze Notiz über den mikroskopischen Befund bei Frühjahrskatarrh giebt Camuset (4). Er untersuchte ein Stück aus dem Limbus und fand dabei eine Hypertrophie des Epithels.

Reymond (12) fand die Excrescenzen des Limbus von einem Epithel bedeckt, dessen oberflächliche Schichten stellenweise fehlten, während sie in den Einziehungen zwischen den einzelnen Wärzchen erhalten waren, so dass sich also in der Tiefe zwei Epithelflächen gegenüberstanden. Im Uebrigen bestanden die Prominenzen aus Bindegewebe mit länglichen und sternförmigen Zellen, sowie aus kleinen, rundlichen Wanderzellen gleichenden Elementen. Das Bindegewebe war in der Tiefe mehr parallel der Oberfläche, in der Nähe des Epithels aber mehr senkrecht gegen dasselbe gerichtet. Auf Grund dieser Beobachtungen betrachtet Reymond als wesentliches Moment und als primäre Veränderung bei Frühjahrskatarrh eine Neubildung von Bindegewebe mit einer leichten Proliferation und Abschuppung der Epithelien.

Eine längere Reihe hiervon abweichender Befunde eröffnete Vetsch (17) mit einer eingehenden Beschreibung des mikroskopischen Bildes, gewonnen an Stücken aus dem Limbus. Er fand eine »ungeheure Verdickung des Epithellagers« in sehr verschiedener Höhe, bald war es $1^1/_2$, bald 3 Mal dicker als unter normalen Verhältnissen. Die äussere Begrenzung war flacher und regelmässiger als die innere, in einzelnen, frischen Fällen entnommenen Präparaten war sie welliger, in anderen glatter. Dagegen zeigte die untere, dem Stroma zugekehrte Seite die grösste Unregelmässigkeit, indem eine grosse Zahl von Zapfen, bald als einzelne Coni, bald als mehrfache, den Wurzeln eines Backzahns ähnliche Massen in die Conjunctiva eindrangen. Hier und da war auch eine besonders breite und tief eindringende Epithelmasse am Grunde dendritisch verzweigt. Die Tunica conjunctivae propria bildete zwischen den Zapfen rundliche Erhebungen und bot so das Bild einer papillenartigen Oberfläche.

Bei der Betrachtung einer grossen Reihe von Präparaten bei schwacher Vergrösserung wurde Vetsch sehr an Bilder von Epithelialcarcinom erinnert. Immerhin liess die scharfe Abgrenzung der Epithelialzapfen gegen das Stroma hin und vor Allem die ganz symmetrische Schichtung der oberflächlichen Corneal- und Conjunctivalepithellagen

den Unterschied deutlich hervortreten. Bei dieser Vergrösserung zeigte sich auch gleich unter dem Epithel ein lichter Saum.

Zahl und Umfang der gefüllten und leicht sichtbaren Gefässe fand Verf. sehr verschieden, je nach dem Entzündungsstadium des betreffenden Falles.

Der Zellenreichthum des Stroma trat im Allgemeinen mehr in den mittleren Schichten, d. h. nicht gerade unter dem Epithel am stärksten auf, und verlor sich ganz gegen das subconjunctivale Gewebe hin. Zuweilen waren die Zellen nesterweise um Gefässe herum oder in, von aussen nach innen an Dichtigkeit abnehmenden Pfeilern und Strichen angeordnet.

Bei starker Vergrösserung zählte Vetsch in der Epithelschicht bei grossen Zapfen dreissig und mehr Schichten. Im Conjunctivalstroma fand er einen ungeheuren Zellenreichthum, in der Mehrzahl der Fälle zeigte sich eine ganz beträchtliche Wucherung der Bindegewebszellen, so dass er stellenweise aus dicht gedrängten, spindelförmigen Zellen zusammengesetzt war, deren Haufen durch Gefässe von einander getrennt waren. Diesen anatomischen Befund fasst der Autor folgendermaassen zusammen:

1. Mächtige Epithelwucherung, das prägnanteste Bild.
2. Hügelige Oberfläche des Stroma, das geringe, freilich wechselnde Rundzelleninfiltration und reichliche Bindegewebswucherung zeigt.
3. In den Höckern des Limbus reichliche Gefässe zur Zeit der Exacerbation, sonst und besonders in der Conjunctiva tarsi Gefässarmuth.

Vetsch kommt zu folgendem Schlusse: »Wir haben also als pathologisch-anatomischen Ausdruck aller Veränderungen bei Frühjahrskatarrh die Epithelialwucherung anzusehen und giebt uns diese mit ihren Folgen auf leicht verständliche Weise die Erklärung des makroskopischen Befundes jener Wucherungen des Limbus und jener papillären Excrescenzeu auf der Conjunctiva palpebrarum sowohl als jener milchigweissen Trübung der letzteren und der Verdickung und fahlen Färbung der Conjunctiva bulbi.«

Ganz ähnlich wie die Beschreibung seines Schülers Vetsch lautet diejenige, welche Horner (9) in Gerhardt's Handbuch der Kinderheilkunde vom mikroskopischen Bilde des Frühjahrskatarrhs giebt. Er fand an Schnitten, welche in der Richtung der Lidspalte durch die

Limbushöcker waren geführt worden, zunächst »eine ganz riesige Verdickung des Epithels.« Dasselbe war $1^1/_2$ bis 3 Mal dicker als normal und griff in soliden Zapfen in das Stroma ein. Drüsenartige Schläuche wie sie Reymond fand, leugnet Horner. Diese Zapfen erinnerten auch ihn an Epithelcarcinom, sie unterschieden sich aber von diesem, ob einfach oder dendritisch verzweigt, oder wie die Wurzeln eines Backzahnes auseinanderstrebend, durch ihre scharfe Begrenzung am Grunde und durch den Mangel jeder epithelialen Infiltration des Stroma. Dieses bildete zwischen den hier und da dreissig Schichten haltenden Epithelschwielen rundliche Erhebungen, eine papillenartige Oberfläche.

An Fällen, welche Horner in frischer Exacerbation oder in durch Behandlung gereiztem Zustande untersuchte, begegnete er unter dem Epithel einer grossen Menge stark gefüllter Gefässschlingen und einer mässigen cellularen Infiltration. Das Stroma selbst war äusserst reich an Zellen, welche mehr gegen die mittleren Schichten anstiegen, nicht selten in Begleitung grösserer Gefässe nesterweise angeordnet waren und gegen das Subconjunctivalgewebe hin an Dichtigkeit abnahmen.

Die Epithelien waren an der Oberfläche flach, glatt und enthielten nur sehr blasse, längsgezogene Kerne. Nur in einem Falle fand sich eine sehr grosse Zahl Becherzellen. In den tieferen Schichten wurden die Zellen massiger, rundlicher, die Kerne deutlicher, doch erst spät stellten sie sich senkrecht, besonders an der Peripherie der Zapfen. Je nach dem Stadium des einzelnen Falles zeigte das Stroma subepithelial und um die Gefässe herum Rundzelleninfiltration und, wie schon bemerkt, sehr zahlreiche, gefüllte, offenbar auch neugebildete Gefässschlingen; oder unter Zurücktreten der Injection und frischen Infiltration mehr bloss eine ausgeprägte Wucherung des Bindegewebes, welche auch in den Zeiten ruhigen Verhaltens das Bild des Stroma beherrschte.

Die hutförmigen Pilze der Conjunctiva palpebrae zeigten dieselbe epitheliale Wucherung und Bindegewebshypertrophie, aber grosse Gefässarmuth.

Diesen Befund resumirt Horner in dem Satze: »Der Frühjahrskatarrh ist eine chronische Epithelwucherung mit gleichzeitiger Bindegewebshypertrophie.«

Uhthoff (16) machte mikroskopische Untersuchungen an Wucherungen vom Limbus corneae bei einem typischen Falle von Frühjahrskatarrh und fand Veränderungen, welche in den meisten Punkten übereinstimmen mit denjenigen, welche Vetsch und Horner mittheilen.

Uhthoff fand die Epithelschicht hochgradig verdickt, ihre oberflächlich gelegenen Zellen zeigten eine mehr flache, abgeplattete Form, während die tieferen sich mehr der Cylinderform näherten. In das subepitheliale Bindegewebsstroma erstreckten sich lange zapfen- oder kolbenförmige Fortsetzungen der Epithelschicht, zum Theil sich in der Tiefe noch verzweigend. Die Zellen dieser Gebilde hatten überall eine ziemlich gleiche Form mit sehr deutlichem Kern. An einzelnen Stellen, wo derartige Ausläufer der Epithelschicht quer getroffen waren, kam es auf den Schnitten zu abgegrenzten Epithelnestern, welche rings von Bindegewebsstroma umgeben waren, so dass das Bild auch in diesem Falle eine grosse Aehnlichkeit mit dem Aussehen eines Cancroids gewann.

Unmittelbar unter der Epithelschicht fand sich eine eigenthümlich helle, homogene, glänzende Schicht, welche zum Theil aus kugelförmigen, zum Theil aus länglich homogenen Massen zusammengesetzt war und die Uhthoff ihrem Verhalten nach als eine geronnene, eiweisshaltige Flüssigkeit auffasste. Carmin und Hämatoxylin färbten diese Schicht nicht. An anderen Stellen war diese subepitheliale Längsschichtung der Massen nicht gewahrt, sondern dieselben erstreckten sich weiter in die Tiefe des Bindegewebsstroma, in Herdform angeordnet und die einzelnen Massen in Lücken des zum Theil kernreichen Bindegewebes liegend.

Am Bindegewebsstroma der Conjunctiva selbst fand Uhthoff ein sehr verschiedenes Verhalten. Zum Theil zeigte es sich sonst gar nicht verändert und zwar fand Verf. im Ganzen die verhältnissmässig geringsten Veränderungen im Bindegewebe, da wo die Epithelwucherungen am stärksten waren. An anderen Stellen jedoch fand er eine reichliche zellige Infiltration und Kernvermehrung des Bindegewebsstroma mit den Zeichen hyperplastischer Vorgänge. Das Gewebe war im Ganzen sehr arm an Gefässen, einzelne Querschnitte grösserer Gefässstämme waren sichtbar und zeigten stellenweise eine leichte Rundzelleninfiltration ihrer nächsten Umgebung. Die Gefässe kleinsten Kalibers zeigten diese Anhäufung von Rundzellen in ihrem Verlaufe häufiger.

Knus (10) untersuchte vier Fälle von Frühjahrskatarrh mikroskopisch. Von einem Falle hatte er Stücke vom Limbus, vom oberen und unteren Lid, von den drei anderen nur solche vom oberen Lide.

Am Limbus fand er eine »ganz kolossale Epithelwucherung.« Dieselbe zeichnete sich schon bei schwacher Vergrösserung aus durch viel intensivere Färbung, welche hauptsächlich durch die grossen, stark tingirten Kerne der Epithelien bedingt war. Von dieser bisweilen über $^2/_3$ der ganzen Dicke des Schnittes einnehmenden Epithelschicht senkten sich

von Zeit zu Zeit Epithelpfeiler nach der Tiefe, mit breiterer Basis gegen die Conjunctivaloberfläche. Diese Epithelialwucherungen nach der Tiefe verursachten oft das Bild mächtiger Papillen, indem das Bindegewebe hoch bis gegen die Oberfläche hinaufreichte. Auch wenn ein wuchernder Epithelzapfen, nur mit dünnem Stiele beginnend, sich nach der Tiefe zu erstreckte, so verzweigte und verbreitete er sich hier ganz bedeutend, theilte sich gabelig und netzförmig, bildete hufeisenförmige Figuren und endete sehr häufig kolbenartig. Knus fand ferner durch das ganze Präparat, ja zuweilen ganz am Ende des Schnittes gegen die Tiefe zu, runde und ovale Nester von Epithelzellen. Dadurch, dass in diesen Nestern eine hübsche, zwiebelschalenartige Schichtung der Epithelien mit gut gefärbtem Zellkern und Zellenleib vorkam, während die nach dem Centrum zu gelegenen Epithelien, wenig tingirbar, eine diffusere, schmutzige Färbung annahmen, eigenthümlich gross und gequollen erschienen, entstand eine ganz frappante Aehnlichkeit mit einem Cancroid.

Diese in die Tiefe wuchernden Zellenzüge und Zellennester waren überall im Bindegewebe scharf begrenzt. Nach der Tiefe zu bildete eine mächtige, kleinzellige Infiltration, die gleichsam einen Wall gegen die Epithelwucherungen darstellte, die Grenze, in ein, in Längszügen angeordnetes Bindegewebe mit welligen, elastischen Fasern übergehend.

Bei stärkerer Vergrösserung fand Knus in den Epithelzellen grosse Kerne, die Epithelzellen selbst waren an der Oberfläche platt mit ebenfalls platt gedrücktem, in die Länge gezogenem, schwach gefärbtem Kerne.

Von der Oberfläche entfernt, bald in der sechsten bis achten Lage, bald jedoch auch schon früher, nahmen die Zellen ovale und kubische Form an, erschienen auch vieleckig, bisweilen mit den Kanten gabelig in einander gefilzt. Unter den gut färbbaren Kernen fand der Autor, wenn auch nicht allzu häufig, solche, die sich durch stärkere Tinction von den übrigen auszeichneten. Dieselben gehörten den unruhigen, in Theilung begriffenen Zellen an und zeigten die verschiedensten, sehr hübschen karyokinetischen Figuren.

Von der Oberfläche der Schnitte bis zu den Enden der gewucherten Zapfen zählte Knus in einer Geraden bis über fünfzig übereinander geschichteter Epithelien. An anderen Stellen, ohne besondere Ausstrahlung nach der Tiefe, war die Schichtung auch eine mehr als zehnfache.

Bei der Betrachtung des mikroskopischen Bildes der pilzförmigen Wucherungen von der Lidbindehaut hebt Knu's hervor, dass das Bild ein wesentlich anderes sei und besonders ein anderes bei den Präparaten des gleichen Patienten, von welchem die Stücke aus der Limbusschwellung herrühren. Es nahm hier das Epithel bei weitem nicht den Haupttheil des Präparates ein, so dass dessen Wucherung nicht als Ursache für die pilzförmigen Excrescenzen angesehen werden konnte. Rings um die runden Knöpfe war das Epithel allerdings mässig gewuchert, doch für gewöhnlich nur in vier bis sechsfacher Schicht. Den Haupttheil der Wucherungen dagegen, speciell von dem erwähnten Fall, bildete eine massenhafte, kleinzellige Infiltration und eine sehr starke Neubildung von Bindegewebe, die an einzelnen Stellen geradezu narbenartig war, indem verschieden gerichtete Bindegewebsstränge den Schnitt durchsetzten, oft gewaltige Züge bildend.

In zwei anderen Fällen lag wieder ein etwas anderes Bild vor. Die Epithelwucherung war eine viel stärkere. Neben drüsenähnlichen Einbuchtungen reichten Kolben und Zapfen von Epithelien durch die ganze Dicke des Schnittes und auch vereinzelte abgesprengte Zellnester waren vorhanden.

Tailor (15) untersuchte Limbuswucherungen desselben Patienten zu verschiedenen Zeiten, nachdem die Krankheit erst seit einigen Tagen und nachdem sie seit etwa vier Wochen frisch exacerbirt war. In dem erst einige Tage alten Falle fand er Epithelwucherung mit oberflächlicher Verdickung und Sprossenbildung in die Tiefe; im zweiten Falle ausser der Epithelvermehrung Wucherung des Stroma durch Proliferation seiner endothelialen Elemente und beträchtliche, kleinzellige Infiltration. Auf Grund dieser Beobachtungen kam Tailor zu der Ansicht, dass die epitheliale Hyperplasie das Primäre sei und dass sich ihr die Wucherung des Stroma und dann die Infiltration als entzündlicher Process anschliesse.

Zu einem ähnlichen Schlusse — dass es sich um hyperplastische Entzündung der Conjunctiva handle — kam Schoebl (14). Bei der Untersuchung von Limbuswucherungen fand er überall mächtige Verdickung des Epithels und Bildung von Fortsätzen desselben in das unterliegende Gewebe; ferner überall Austritt von Rundzellen aus den Blutgefässen; Vermehrung und Weiterentwickelung derselben zu jungem Bindegewebe.

Haab (8) sagt in Ziegler's Lehrbuch der pathologischen Anatomie, dass sowohl an der Limbusschwellung, als an der oberflächlich getrübten

Conjunctiva der Lider und den pflasterförmigen Wucherungen das Epithel hyperplasirt sei und nicht nur in abnormer Mächtigkeit die Wucherungen bedecke, sondern auch lange, zapfenartige Ausläufer tief in das unterliegende Gewebe hinein sende. Namentlich stark pflege dies bei den grösseren Limbusschwellungen und den Wucherungen der oberen Tarsalbindehaut der Fall zu sein, so dass hier oft cancroidartige Bildungen entstehen. Das adenoide Gewebe der Mucosa fand Haab von zahlreichen Rundzellen durchsetzt und daneben oft starke Neubildung von Bindegewebe.

Raabe (11) beschreibt den mikroskopischen Befund an 6 Fällen von Frühjahrskatarrh. In der Zusammenfassung der verschiedenen Bilder sagt er, dass in allen untersuchten Fällen sich als constant vorkommende Veränderung eine bald mehr, bald weniger ausgesprochene Epithelwucherung vorfinde, die wenigstens in einem Theil der Fälle zur Bildung von soliden Epithelzapfen geführt habe. Am oberen Lide und in der unteren Uebergangsfalte documentirte sich dieselbe ausserdem in starken drüsenartigen Epitheleinstülpungen, deren Wandung aus stark gewucherten, meist cylindrischen Epithelien bestand. Die Wucherung gab sich sowohl an der Oberfläche des Conjunctivalgewebes wie auch in den zapfen- und drüsenförmigen Einstülpungen kund in einer Vermehrung der Epithelzellen, durch indirecte Kern- und Zellentheilung, welche in zwei Fällen zur Bildung von karyokinetischen Figuren geführt hatte.

Fast ebenso constant als Wucherungsvorgänge fand Raabe im Epithel auch degenerative Veränderungen vor. Dieselben waren verschiedener Natur, bald bestanden sie in einfacher, bald in Druckatrophie bald in schleimiger und hydropischer Entartung, oder endlich in der Bildung von kleinen, meist rundlichen Herden, welche nekrotischen ähnlich waren.

Das Stroma zeigte sich in den verschiedenen Fällen ebenfalls in verschiedener Weise verändert. In dem ersten Falle war es bei dem Limbusstückchen nur die Infiltration, welche auffiel, während Wucherungsvorgänge hier nicht deutlich nachzuweisen waren. In allen übrigen Fällen — mit Ausnahme noch von einem Stückchen — war das Stroma entweder mehr diffus oder vorzugsweise nur in der oberflächlichen, an das Epithel stossenden Schicht deutlich gewuchert, einem jungen Granulationsgewebe ähnlich, an dessen Bildung sich in einigen der Fälle eine Umbildung des adenoiden Gewebes in fibrilläres angeschlossen hatte.

In einem der Fälle fand Raabe zugleich eine regressive Veränderung des Bindegewebes zu myxomatösem Gewebe, mit gleichzeitiger Atrophie der sternförmigen Zellen dieses Gewebes.

In einem Theil der Fälle fanden sich im Stroma auch Mastzellen.

In den Präparaten von den oberen Lidern war die Wucherung des Stroma besonders ausgesprochen und hatte zur Bildung von papillösen Excrescenzen geführt, die zum Theil schon makroskopisch, zum Theil erst mikroskopisch sichtbar waren.

Gefässe fand Verf. in den Stücken vom Limbus meist nur wenig, zahlreich dagegen in dem Stück aus der unteren Uebergangsfalte.

Eine Infiltration des Stroma fehlte in keinem der Fälle, wenn sie auch manchmal nur sehr gering war. Vielfach war dieselbe am stärksten direct unter dem Epithel, von wo sie manchmal noch etwas in das Epithel hineinging, während sie nach der Tiefe zu allmählig abnahm, so dass die unterste Conjunctivalschicht meist frei davon blieb.

In anderen Fällen war sie mehr auf die mittleren Schichten beschränkt, wo sie ebenfalls bald mehr diffus, bald nesterförmig und namentlich in der unmittelbaren Umgebung der Gefässe sich vorfand. Etwas, was für eine Bildung von Bindegewebe oder Narbengewebe durch die aus den Gefässen ausgewanderten Leukocyten gesprochen hätte, hat Raabe nie beobachten können, wohl aber vielfach Degeneration derselben und Bildung von chromatischen Zerfallsproducten aus ihren Kernen.

Die letzte mir bekannte, in unser Gebiet gehörende Publication ist diejenige von Burckhardt (3). In seiner Dissertation über Grenztumoren von Conjunctiva und Cornea beschreibt er den mikroskopischen Befund an zwei Stückchen aus einer Limbuswucherung bei Frühjahrskatarrh. Beide Geschwülste bestanden als Hauptbestandtheil aus Bindegewebe, welches von einer epithelialen Schicht bedeckt war.

Das Stroma der Neubildung war ein derbes, fibröses Bindegewebe, dessen sehr dichte Fasern nicht überall eine deutliche Structur erkennen liessen, im Allgemeinen jedoch einen welligen, längs parallelen Verlauf zeigten. Im Gewebe zerstreut, theilweise Gruppen bildend, fanden sich schmale, spindelförmige Zellen. Ihre Anordnung zeigte nichts Regelmässiges. Einige Anhäufungen von Rundzellen, zum Theil in den subepithelialen Parthien, zum Theil um die grösseren Gefässe herum, waren unregelmässig vertheilt.

Die Epitheldecke, deren Zellen den normalen Conjunctivalepithelien glichen, war verdickt, an der breitesten Stelle aber höchtens auf das Doppelte. Die untere Abgrenzung war eine wellige mit einigen breiten Zapfen und hob sich scharf ab gegen das Bindegewebe.

Zu diesem bis jetzt vereinzelt dastehenden Falle kamen in den letzten drei Jahren auf der Basler ophthalmologischen Klinik noch zwei ähnliche Fälle zur Behandlung, deren Beschreibung mir von Herrn Professor Mellinger freundlichst als Aufgabe angeboten wurde.

Bevor ich aber diese Fälle mittheile, sei es mir gestattet, eine kurze Zusammenfassung der mikroskopischen Beobachtungen bei Frühjahrskatarrh zu geben.

Starke Vermehrung der epithelialen Schicht, welche besonders an der Limbuswucherung dem Bilde das Charakteristicum einer epithelialen Neubildung verleiht, wird von den meisten der angeführten Autoren in den Vordergrund gestellt. $1^1/_2$ bis 3fache Verdickung, dreissig und mehr Lagen von Zellen werden erwähnt; ausserdem werden Epithelzapfen beschrieben, welche die verschiedensten Figuren bildend, in das Stroma eindringen und da, wo sie vom Schnitte quer getroffen werden, an Cancroid erinnern. Das Stroma spielt eine untergeordnete Rolle, nimmt nach Knus nur $^1/_3$ des Präparates ein und wenn es auch gewuchert, in seinen Elementen vermehrt genannt wird, so wird ihm höchstens an den Lidwucherungen einige Bedeutung für das Zustandekommen derselben zugemessen. Aber auch an einigen Präparaten von dieser Gegend fand man starke Epithelwucherung.

Hiervon abweichende Beschreibungen finde ich nur bei Reymond (12) und Burckhardt (3). Aber Reymond sagt selbst, dass die oberflächlichen Epithelschichten seiner Limbuswucherungen im Präparate fehlten, so dass also über ihre Mächtigkeit und ihr Verhältniss zum Stroma kein Urtheil möglich ist; immerhin bezeichnet Reymond als das wesentliche Moment bei Frühjahrskatarrh eine Neubildung von Bindegewebe. Sicherer ist der von Burckhardt beschriebene Fall, bei welchem der Antheil des Bindegewebes an der Geschwulst kein Vergleich grösser war als derjenige der Epithelschicht.

Diese seltenen Befunde wurden nun durch die zwei erwähnten Fälle vermehrt, welche ich mit dem Falle von Burckhardt mittheilen will, einestheils des Vergleiches wegen, anderestheils auch weil ich diesen schon beschriebenen Fall von einem andern Gesichtspunkte aus betrachte.

Drei Fälle von starker Bindegewebswucherung am Limbus bei Frühjahrskatarrh.

I. Fall.

Hans R., 12 Jahre alt. Hallau. K. D. $^{44}/_{499}$.

Eintritt: 8. Juni 1896.

Austritt: 26. Juni 1896.

Seit etwa 2 Jahren wird Patient jeden Frühling augenkrank, mit Beginn der kalten Jahreszeit tritt jedesmal Wohlbefinden ein. In der letzten Zeit bemerkten die Eltern an beiden Augen Geschwülste, weshalb sie den Knaben in die Klinik bringen. Sonst war der Patient immer gesund, litt auch nie an Augenkrankheiten, auch in der Familie wurde nichts Aehnliches beobachtet.

Status präsens: Gesund aussehender Knabe, schläfriger Gesichtsausdruck.

Rechtes Auge: Conjunctiva palpebrar. leicht katarrhalisch mit einem weisslichen Anflug. Die Conjunctiva des oberen Lides zeigt leichte Follikelbildung. Am temporalen Hornhautrande befindet sich eine tumorartige Erhebung von der Ausdehnung einer kleinen Bohne, welche etwas auf die Hornhaut übergreift. Sie zeigt eine unebene, graue Oberfläche, derbe Consistenz. Im Uebrigen ist das Auge normal.

Das linke Auge trägt sowohl am temporalen, als am nasalen Hornhautrande je einen Tumor von halb Erbsengrösse mit unebener grauer Oberfläche. An beiden Augen verlaufen nur wenige Gefässe zu den Tumoren.

Sonst findet sich nichts Abnormes. S beidseits = 1 E.

Am 11. Juni wird der temporale und nasale Tumor des linken Auges abgetragen, am 15. Juni der Tumor des rechten Auges. Beidemal war die Blutung gering; die Consistenz der Neubildungen erwies sich als derb. Die Wundfläche wurde gründlich abgekratzt. Die Heilung verlief ungestört.

Bei der Entlassung hatte der Patient noch seinen schläfrigen Gesichtsausdruck. An beiden Augen war die Conj. palpebr. leicht katarrhalisch geröthet und wie mit Milch übergossen.

Die Conj. bulbi war nahezu weiss; nur an den Stellen, wo die Tumoren sich befunden hatten, war eine von Epithel überzogene, etwas unebene Oberfläche.

Nach $2^1/_2$ Monaten zeigte sich der Patient wieder in der Poliklinik. Beide Augen wurden normal geöffnet. Am rechten Auge war die Narbe ganz flach, am linken Auge befand sich auf dem temporalen Hornhautrande noch eine linsengrosse, ganz flache, röthliche Erhabenheit.

S beidseits = 1 E.

Mikroskopischer Befund.

Die abgetragenen Stücke dieses wie der folgenden Fälle wurden sofort in Müller'sche Lösung gebracht, nach mehrwöchentlichem Aufenthalt in derselben während 24 Stunden mit gewöhnlichem Wasser ausgewaschen, dann in Alkohol von steigender Concentration entwässert. Darauf wurden die Stücke in Paraffin eingeschlossen und mit dem Mikrotom geschnitten. Die einzelnen Schnitte wurden mit Hämatoxylin und Hämatoxylin-Eosin nach Weigert gefärbt und in Canadabalsam eingeschlossen.

Vom ersten Falle nun liegen mir nur Schnitte durch den Tumor des linken Auges vor, welche eine Länge von ca. 5 mm und am einen Ende eine Höhe von ca. 1,5 mm haben; gegen das andere Ende zu nimmt der Tumor allmählich sich zuspitzend an Dicke ab. (Fig. 1 und 2).

Bei schwacher Vergrösserung (Hartnack Syst. 1, Ocul. 3) hat man folgendes Bild: Eine mehrfache Epithelschicht mit dunkel gefärbten Kernen begrenzt nach oben den Tumor, dessen Hauptbestandtheil auf den ersten Blick als kolossale Rundzellenanhäufung erscheint. Bei genauerer Betrachtung lassen sich folgende Einzelheiten erkennen: Am schmalen Ende des Schnittes liegen die Rundzellen dicht unter der Epithelgrenze eng beieinander, nach unten zu werden sie spärlicher und sind stellenweise netzförmig angeordnet, die Grundsubstanz zeigt eine wellige Faserung. Am breiten Ende ist die Infiltration eine viel bedeutendere. Die Zellen liegen in dichten Haufen, welche durch hellere Zonen von einander getrennt werden. Diese hellen Zwischenräume erweisen sich als ein zusammenhängendes System verzweigter Fasern, deren breiter Stamm, von der Basis der Geschwulst ausgehend, sich bald in feine Aeste auflösst, welche bis an die Epithelgrenze ausstrahlen. Zwischen diesen verästelten Faserzügen liegen die schon erwähnten Rundzellenhäufchen, am dichtesten in den mittleren Parthien des Tumors.

Die Epithelbedeckung spielt in unseren Präparaten eine untergeordnete Rolle. Nach der freien Oberfläche der Geschwulst ist sie leicht aufgeblättert und in ihren obersten Schichten streifig mit wenig Kernen. In den nächsten Schichten bilden die horizontal in regelmässigen Abständen liegenden Zellkerne ein hübsches Mosaik, in den tiefsten Schichten endlich liegen die Kerne dichter und stellen sich senkrecht zur Begrenzungslinie der Epithelschicht. Letzteres mit einer Ausnahme für den Theil der Geschwulst, welcher im Bogen rasch abfällt. Hier stehen die Zellkerne schief, mit ihrem obern Ende gegen den höchsten Punkt der Neubildung zugeneigt, was den Eindruck er-

weckt, als habe die ganze Epithelschicht dieses Theiles ursprünglich eine horizontale Lage gebildet, sei dann aber durch den Druck des in radiärer Richtung wachsenden Stroma gezwungen worden, Bogenform anzunehmen, und die Zellen der jüngsten Schicht haben sich in Folge dessen schief gestellt. Ein weiteres Zeichen des durch das wuchernde Bindegewebe ausgeübten Druckes ist die geringe Mächtigkeit der Epitheldecke über der Höhe der Geschwulst. Nur ein bescheidener Versuch, einen Spross in das andringende Gewebe zu treiben, wird gemacht. Im Uebrigen ist die untere Begrenzungslinie fast parallel der oberen, und erst da, wo das Bindegewebe abgenommen hat oder wohl eher nicht stark gewuchert ist, treibt das Epithel Zapfen in die Tiefe.

Bemerkenswerth ist die ausgedehnte Epithelvermehrung an der Grenze der eigentlichen Geschwulst und der flachen Verdickung. An dieser Stelle, wo der Druck des wenig gewucherten Stroma ein geringerer ist, kommt die ganze Energie der Zellneubildung einer viel längeren Epithelstrecke zum Ausdruck.

Bei starker Vergrösserung (Leitz, Syst. 7, Ocul. 3) zeigt sich die Epithelschicht zusammengesetzt in den obersten Lagen aus spindelförmigen Zellen ohne oder mit nur schwach gefärbtem Kerne, der in manchen Fällen von einem hellen Hofe umschlossen ist; in den mittleren Lagen aus ähnlichen Zellen mit dunkel gefärbten, ovalen, granulirten Kernen. In den tieferen und Grenzschichten endlich werden die Zellen polygonal, die Kerne sind sehr gross und zeigen bisweilen eine Gruppirung ihrer Nucleoli, welche karyokinetische Processe vermuthen lassen. Der Zellenleib erscheint homogen, heller als der Kern und, abgesehen von den obersten Lagen, scharf umgrenzt, so dass er sich deutlich von der helleren Intercellularsubstanz abhebt. Nur am abgeflachten Ende des Tumors finden sich Rundzellen zwischen den Epithelien.

Die subepitheliale Zone enthält ein feinfaseriges reticuläres Stroma, in dessen Maschen hell und dunkel gefärbte Rundzellen von verschiedener Grösse liegen. In den mittleren Zonen des Stroma liegen diese Rundzellen so dicht, dass sie die Grundsubstanz verdecken. Nur einige derbe Faserzüge, reich an Spindelzellen, vermögen sich Raum zu schaffen. Sie kommen von dem breiten Faserzuge aus der Basis der Geschwulst her und streben radiär auseinander, entweder plötzlich in einem Zellhaufen verschwindend oder sich in feinere Fasern auflösend. Die Basis der Geschwulst ist bedeutend ärmer an Zellen.

Anders sind die Verhältnisse im flachen Theil der Geschwulst. Der Reichthum an Rundzellen ist am grössten in der subepithelialen Zone, stellenweise ist die Epithelschicht stark infiltrirt. Dann werden die Zellen spärlicher und ein faseriges, in den verschiedensten Richtungen sich ausdehnendes Stroma bildet das Grundgewebe. Es enthält wenig spindelförmige Bindegewebszellen.

Gefässe sind sehr spärlich vorhanden, nur zwei Querschnitte solcher sind sichtbar mit einer einschichtigen Endothelwandung.

Fig. 1 gibt einen Schnitt durch den ganzen Tumor bei schwacher Vergrösserung. Die rechte Hälfte gehört der grössten Erhebung der Geschwulst an, welche der Hornhaut zugewendet war, und zeigt die schmale Epithelschicht mit der schiefen Stellung der Grenzzellen am steil abfallenden Ende. Auf der Höhe der Geschwulst ein Versuch zur Sprossenbildung. Die starke Infiltration des Stroma mit Rundzellen ist durch Punkte angedeutet, welche am dichtesten in der mittleren Zone des Tumors liegen. Die Räume zwischen den Zellhaufen lassen bei dieser Vergrösserung nur im Centrum der Geschwulst eine Faserung erkennen, an den übrigen Theilen erscheinen sie als homogene, helle Parthien, deren Zusammensetzung aus feinen Fasern erst bei stärkerer Vergrösserung deutlich wird. Diese Parthien wurden deshalb in der Zeichnung einfach weiss gelassen. Dasselbe gilt für die Grundsubstanz des schmalen Theiles der Geschwulst in ihrer linken Hälfte. Hier ist die Epithelschicht in Wucherung begriffen und treibt ihre Sprossen in das Stroma. Besondere Aufmerksamkeit verdient die breite Epithelwucherung.

Fig. 2 gibt ein Gesichtsfeld aus dem rechten Ende des Tumors, nahe der Epithelschicht, bei stärkerer Vergrösserung. Von links nach rechts sieht man einen derben Faserzug, reich an Spindelzellen verlaufen, von welchem sich nach oben ein zartes Bündel, ärmer an Zellen, abzweigt. Es handelt sich hier um ein Endstück des oben geschilderten, baumartig sich verästelnden Fasersystems. Zu beiden Seiten dieser Bündel liegen im maschigen Stroma die hier schon nicht mehr so dichten Zellhaufen, zum grösseren Theil aus den dunkeln, Leukocyten ähnlichen Zellen, zum kleineren Theil aus den hellen, bisweilen unregelmässig geformten, grösseren Elementen zusammengesetzt.

II. Fall.

Thomas Sch., 16 Jahre alt. Brombach. K. D. $^{38}/_{288}$.
Eintritt: 15. December 1892.
Austritt: 24. December 1892.

Seit vier bis fünf Jahren bemerkte Patient im Sommer Röthung der Augen, die mit mässigem Brennen verbunden war. Im Herbst, bei Eintritt der kühlen Witterung soll sich das Leiden zuweilen gebessert und im Winter ganz aufgehört haben. Letztes und vorletztes Jahr blieben die Erscheinungen ganz aus, um im Juni 1892 sich von neuem zu zeigen. Es blieb jedoch diesmal nicht bei der Röthung, sondern es traten, an die Hornhautgrenze sich anschliessend, nach beiden Seiten dreieckige Wülste auf. Patient stellte sich im August 1892 in der Privatsprechstunde von Herrn Prof. Schiess vor, und es wurde der Fall als ungewöhnliche Form von Frühjahrskatarrh aufgefasst und mit den gewöhnlichen Mitteln behandelt. Mit der kälteren Jahreszeit ging zwar die bulbäre Röthung zurück, doch bestanden die tumorähnlichen Höcker fort und es wurde dem Patienten Aufnahme in die Anstalt empfohlen.

Status präsens: Bleicher junger Mann. Beide Augen werden gut geöffnet.

Rechtes Auge: Leichtes Fliessen, besonders Nachts. Conjunctiva palpebrar. ziemlich stark geröthet und etwas geschwellt. Conjunctiva bulbi inicirt, von der temporalen und nasalen Seite her kommen einige stark gefüllte Gefässe gegen die Cornea. Die Schleimhaut ist im Ganzen wenig verändert, ausser zwei Stellen unmittelbar am Hornhautrande, genau in der Lidspaltenzone, im inneren und äusseren Scleraldreieck.

An jeder dieser Stellen erhebt sich ein tumorähnliches Gebilde bis zur Höhe von ungefähr 2 mm über das Niveau der umgebenden Schleimhaut. Die beiden Gebilde, im Aussehen gleich, setzen sich scharf gegen die Umgebung ab, und zeigen eine grauröthliche, mit glänzendem Epithel überzogene, etwas unebene Oberfläche. Ihre Form ist die eines Dreiecks, dessen Basis sich dem Hornhautrand anlegt. Vom temporalen Tumor geht eine $1^1/_2$ bis 1 mm breite, $2^1/_2$ mm lange, zungenförmige Trübung auf die Hornhaut über. Im übrigen ist dieselbe klar. Der grösste horizontale Durchmesser des temporalen Tumors misst 8 mm, derjenige des nasalen 6 mm. S ist beidseits normal.

Am 10. December wurden die Wucherungen abgetragen. Der nasale Tumor wird von der Conjunctiva durch glatte Schnitte abgelöst. Das Gewebe ist sehr intensiv mit der unterliegenden Sclera verbunden und zeigt ein sehr hartes, zähes Gefüge. Der temporale Tumor wird ebenfalls abpräparirt, und zwar von seiner Spitze ausgehend. Er zeigt ebenfalls ein sehr hartes, gleichmässiges Gefüge. Kleine Reste auf der Sclera wurden zuerst abgekratzt und dann mit dem Thermokauter abgebrannt. Verband.

Die Heilung verlief ohne Störung. Beim Austritt am 24. December war die Conjunctiva bulbi nach unten noch etwas inicirt, an Stelle der beiden Tumoren war glatte Schleimhaut getreten.

Mikroskopischer Befund.

Schnitte durch die beiden Tumoren ergaben Präparate verschiedener Grösse. Die einen haben eine Länge von ca. 3 mm und eine Höhe von ca. 1 mm. Ihre Form ist einer planconvexen Linse ähnlich. Die andern sind ca. 4 mm lang und 1,5 mm hoch. Die grösste Erhebung ist näher dem einen Ende des Tumors, gegen das andere Ende nimmt er langsam an Höhe ab. Eine schematische Abbildnng des mikroskopischen Befundes an den kleineren Präparaten gibt Burckhardt (3) in seiner Dissertation. Meine Zeichnung (Fig. 3) gibt das mikroskopische Bild eines grösseren Schnittes wieder.

Die Epithelschicht ist über der Höhe der Geschwulst sehr dünn, sie ist auf vier bis sechs Zellenlagen beschränkt. Die Kerne liegen in grossen, unregelmässigen Abständen. Nur an der untern Begrenzungslinie der Epithelschicht stehen sie dicht und senkrecht nebeneinander; diese Linie ist aber nur stellenweise deutlich, weil an andern Stellen die Rundzelleninfiltration des Stroma in die Epithelschicht übergeht. An beiden Enden der Neubildung nimmt die Epithelschicht rasch an Dicke zu und sendet vielfache Sprossen, welche sich verzweigen, in das unterliegende Gewebe. Die Zellkerne liegen dichter, regelmässiger, eine Infiltration mit Rundzellen ist nicht zu constatiren. Das Stroma bildet auch hier den Hauptbestandtheil des Gebildes. Es ist sehr reich an Rundzellen, welche eine bestimmte Anordnung erkennen lassen, die auch in der Zeichnung (Fig. 3) angedeutet ist. Von dem sich langsam abflachenden Ende des Tumors her sieht man einen breiten Zug von Zellen in nach der Geschwulstbasis convexem Bogen gegen den höchsten Punkt unseres Schnittes zustreben, hier sich verbreiternd und verzweigend. In den übrigen Parthien lässt sich nur stellenweise eine reticuläre Anordnung der Zellzüge erkennen. Eine diffuse Infiltration ist sowohl in den subepithelialen als in den tieferen Zonen vorhanden. An der Basis der Geschwulst bezeichnen zellarme, in gewellten Linien verlaufende Faserzüge den Uebergang zum normalen Gewebe.

Bei starker Vergrösserung zeigt sich die Epithelschicht aus schönen, oberflächlich spindelförmigen, in den tieferen Schichten polygonalen Zellen zusammengesetzt, welche ohne sichtbare Zwischensubstanz aneinander liegen. Das Protoplasma ist homogen, die Kerne sind gross, oval, dunkel gekörnt. In der Grenzschicht ist die Körnung keine so dichte, und die dunkeln Kernkörper sind oft so angeordnet, dass eine Aehnlichkeit mit der Gruppirung sich theilender Zellkerne nicht zu

verkennen ist. Das Stroma besteht durchwegs aus breiten Fasern, welche mannigfach gekrümmt und gewellt verlaufen und viele Spalträume zwischen sich fassen. Die in diesem Gewebe liegenden Zellen sind zum Theil dunkel gefärbte, auffallend kleine Rundzellen, und diese bilden an den Stellen der dichten Infiltration die Mehrzahl, zum Theil sind es grosse ovale Zellen mit hellerem Protoplasma und wenigen dunkeln Körnern, welche bald im Centrum gruppirt sind, bald in zwei Häufchen einander gegenüberliegen.

Endlich sind noch Spindelzellen von verschiedener Länge und von homogenem, dunklem Aussehen vorhanden, welche sich in ihrer Längsausdehnung den Biegungen der Fasern anschmiegen. Gefässlumina sind in ziemlicher Menge in Quer- und Schrägschnitten vorhanden, ohne dass ihre Umgebung mit Rundzellen infiltrirt wäre. Ein einschichtiges Plattenepithel bildet ihre Wandung. Nur an den grösseren und in einer Reihe nebeneinander liegenden Gefässdurchschnitten der Basis ist eine mehrschichtige Zellenwand zu beobachten. Das Bindegewebe der Basis besteht aus schmalen, stark gewellten lockern Fasern, welche, arm an Zellen jeder Art, horizontal verlaufen und sich scharf vom gewucherten Gewebe abheben.

Zu diesem Falle gehören die Abbildungen Fig. 3 und 4. Die erstere zeigt wieder einen Querschnitt durch den ganzen Tumor bei schwacher Vergrösserung.

Auch hier ist die Epithelschicht über der Höhe der Geschwulst dünn, dazu mit Rundzellen infiltrirt und deshalb nicht scharf begrenzt. Zu beiden Seiten Sprossenbildung. Die Infiltration ist am dichtesten an der Stelle der stärksten Bindegewebswucherung, wo diese senkrecht in die Höhe strebt. Die Grundsubstanz erscheint bei schwacher Vergrössenung homogen und wurde weiss gelassen. An der Basis der Geschwulst fallen die zahlreichen Gefässquerschnitte auf. Daran schliesst sich das wellige Fasergewebe des normalen Bindehautstroma an.

Fig. 4 gibt ein Gesichtsfeld aus dem breiten Ende des Tumors bei starker Vergrösserung. Von rechts her sieht man die Spitzen zweier Epithelsprossen in das Gewebe hineinragen, der obere gabelig getheilt. Sie enthalten grosse, unregelmässig angeordnete, gut umschriebene Kerne, welche in Theilung begriffen sind. Der Protoplasmaleib ihrer Zellen zeigt keine deutlichen Grenzen. Offenbar ist dieser Theil der Epithelschicht in reger Wucherung begriffen. Das Stroma zeigt die lockere, unregelmässige Anordnung der Faserbündel, welche für diesen Fall charakteristisch ist. Ganz vereinzelt sind kurze, dichtere

Bündel vorhanden. Zellen sind in dieser subepithelialen Region nicht reichlich. Es sind Spindelzellen und spindelähnliche Gebilde, diese vielleicht eine Vorstufe der fertigen Bindegewebszellen. Ferner leukocytenähnliche, dunkel gekörnte Zellen und grosse, helle, in Theilung begriffene Elemente, ähnlich den Kernen wuchernder Epithelzellen.

III. Fall.

Philibert R., 24 Jahre alt. Riesbach. K. D. $^{40}/_{96}$.
Eintritt: 7. Februar 1894.
Austritt: 26. Februar 1894.

Seit seinem 8. Lebensjahre litt Patient jeden Sommer mit Eintritt der Hitze an rothen Augen mit Thränen und Brennen. Im Winter verschwanden diese Beschwerden. Vor ungefähr 7 Jahren war auf dem rechten Auge ein ähnliches »Häutchen« wie jetzt deren zwei auf dem linken Auge sind. Dasselbe verschwand aber spontan und mit ihm auch die starke Röthung. Seither blieb der Zustand des rechten Auges ungefähr gleich: Im Sommer geringe Röthung mit Thränen und Brennen, im Winter Wohlbefinden.

Auf dem linken Auge bestehen seit 5 bis 6 Jahren von selbst entstandene »Häutchen«, ein kleineres nach innen, ein grösseres nach aussen. Beide sind gleichzeitig aufgetreten. Das nach innen gelegene war früher etwas grösser und hat sich von selbst verkleinert, währenddem das nach aussen gelegene stets gleichmässig zunahm. Auch letzten Sommer bestanden die alljährlich wiederkehrenden Beschwerden auf beiden Augen, besonders aber links.

Patient ist Landwirth und muss sich viel im Freien aufhalten. In seinem Heimathsorte ist keine derartige Krankheit bekannt.

Status präsens: Gut aussehender junger Mann.

Rechtes Auge ausser geringer Conjunctivitis catarrhalis normal.

Linkes Auge wird weniger geöffnet als das rechte, thränt ziemlich stark. Die Conjunctiva bulbi et palpebrar. zeigt den Zustand des Katarrhs. Die Papillen der Conjunctiva palpebrae sup. sind geschwellt. Auf der nasalen Corneoscleralgrenze, auf die Hornhaut 2—3 mm übergreifend, befindet sich eine flache, homogene, glatte, grauliche Erhebung, welche gegen die Hornhaut und gegen die Conjunctiva bulbi scharf begrenzt ist. Aus dieser gehen Gefässe in den Tumor über. Auf dem temporalen Hornhautrande befindet sich ein ähnliches, aber grösseres Gebilde. Seine Oberfläche ist leicht höckerig, die Farbe grauröthlich, die Form oval, Consistenz derb. Die Länge beträgt 6—8 mm, Breite 3 mm, Höhe etwa 1 mm. Grosse Gefässe ziehen aus dem temporalen Scleraldreieck in den Tumor. Mit der Sonde kann man nicht zwischen denselben und die Hornhaut gelangen. Im Uebrigen ist das Auge normal.

Am 10. Februar wurden beide Tumoren unter Cocaïn-Anästhesie abgetragen. Der temporale Tumor ist von so derber Consistenz, dass

er sich von der Hackenpincette nicht fassen lässt, es wird deshalb die zunächst liegende Conjunctiva gefasst und so das Auge fixirt. Die Wucherung wird von der Hornhaut nach dem Limbus zu durch kleine, schräg zur Hornhaut gestellte Schnitte zurückpräparirt. Die Ablösung von ihrer Unterlage geschieht nur langsam und unter lebhafter Blutung. Ein Schnitt im gesunden Conjunctivalgewebe trennt den Tumor vollständig. Das nasale Gebilde verhält sich genau gleich. Die Wundflächen auf dem Bulbus werden mit dem Scalpell abgekratzt. Temporalwärts besteht eine grosse klaffende Wunde. Verband.

Die Heilung verlief ohne Störung. Beim Austritt war die Conjunctiva bulbi reizlos, glatt. Den Stellen, wo die beiden Tumoren gewesen waren, genau entsprechend, zwei graublaue Flecke mit leicht verdicktem, glattem Epithel. Das linke Auge wurde etwas weniger geöffnet als das rechte, wodurch der Patient ein schläfriges Aussehen erhielt.

Rechtes Auge normal.

Der mikroskopische Befund

an den ca. 4 mm langen und höchstens 1 mm breiten Schnitten ist bei schwacher Vergrösserung wenigsagend. Die eine Längsseite, jedenfalls der Oberfläche der Geschwulst angehörend, ist begrenzt von einer sehr schmalen, hellen, überall gleich breiten Zone, welche dunkle, punktförmige Kerne in ziemlich regelmässigen Abständen enthält. An sie schliesst sich ein sehr zellenreiches Gewebe an, welches den Hauptbestandtheil der Geschwulst ausmacht, es lässt eine Schichtung oder Faserung in der Längsrichtung erkennen. Die Zellen liegen bald etwas mehr, bald etwas weniger dicht, aber eine bestimmte Anordnung ist nicht sichtbar.

Bei starker Vergrösserung zeigt sich die epitheliale Schicht gebildet aus 4 bis 5 Reihen langer, spindelförmiger Zellen, deren Grenzen stellenweise nur angedeutet sind. Die Zellkerne sind längsovale, fein gekörnte Körper, fehlen aber streckenweise vollständig. Gegen das Stroma zu liegen sie etwas dichter als in den oberen Schichten, meist in der Längsrichtung, an einigen Stellen aber auch senkrecht zur Begrenzungslinie und sehr dicht. Die Abgrenzung gegen das Bindegewebe ist nirgends eine scharfe, stellenweise aber wird sie ganz verwischt durch den Reichthum des subepithelialen Stroma an Zellen, welche den Kernen der Epithelzellen sehr ähnlich sind. Das Stroma besteht aus leicht gewellten Fasern, welche alle einander parallel verlaufen und eine grosse Menge von Zellen in ihren Zwischenräumen fassen. An manchen Stellen der Schnitte sind es vorwiegend kleine runde und noch

mehr ovale, durch starke Körnung dunkle Zellen, zwischen welchen nur wenige schmale Spindelzellen liegen; an andern Stellen bilden diese eine Schicht unter dem Epithel, frei von Rundzellen, an sie schliesst sich eine Schicht, reich an letzteren Elementen, an. An der Basis der Geschwulst haftet ein lockeres, in Wellenlinien verlaufendes Fasersystem, der oberflächlichen Schicht des Conjunctivalgewebes angehörend.

Fig. 5 gibt eine Abbildung bei starker Vergrösserung aus demjenigen Theile des Tumors, in welchem sich an die schmale, aus horizontalliegenden, undeutlich begrenzten Zellen bestehenden Epithelschicht eine breite Zone des straffen Fasergewebes in horizontal laufenden Zügen anschliesst, reich an Spindelzellen. Darunter folgt eine ebenso breite Schicht eines lockeren Bindegewebes, ebenfalls horizontal verlaufend, welches reich ist an stark granulirten Rundzellen. Ihr schliesst sich das normale Gewebe des subconjunctivalen Bindegewebes an, mit spärlichen Rundzellen und Spindeln.

Epikrise.

Wie aus dem bisher Mitgetheilten hervorgeht, handelt es sich um drei Fälle von Frühjahrskatarrh, deren Limbuswucherungen hauptsächlich aus Bindegewebe bestehen, von einer ihrer Mächtigkeit nach unbedeutenden Epithelschicht bedeckt.

Alle drei Patienten sind männlichen Geschlechts im Alter von 12, 16 und 24 Jahren, in welcher Zeit der Frühjahrkatarrh bekanntlich auftritt. Ihre Anamnesen sind charakteristisch genug für unsere Affection: Mit der beginnenden Frühjahrswärme oder Sommerhitze Röthung und Brennen der Augen, Verschwinden dieser Erscheinungen oder wenigstens Besserung im Herbst mit der kühleren Jahreszeit. Im Winter vollständiges Wohlbefinden.

Verschieden lang ist die Dauer des Leidens. Der 12jährige Knabe hat seit etwa 2 Jahren die Affection. Der 16jährige bemerkt seit 4 bis 5 Jahren periodische Röthung der Augen, in den 2 letzten Jahren soll dieselbe aber ausgeblieben und erst im folgenden Jahre wieder aufgetreten sein. Der dritte Patient leidet an der Krankheit Sommer für Sommer seit seinem 8. Lebensjahre, also während 16 Jahren.

Das klinische Bild der drei Fälle hat die Eigenthümlichkeit, dass nur am Limbus sich die für Frühjahrskatarrh charakteristischen Veränderungen finden. Die Conjunctiva palpebrar. beider Augen ist im Falle Hans R. »leicht katarrhalisch mit einem weisslichen Anflug«, an

den obern Lidern zeigt sie leichte Follikelbildung. Im Falle Thomas Sch. war die Conjunctiva palpebrae des afficirten Auges »ziemlich stark geröthet und etwas geschwellt«. Im Fall Philibert R. waren die »Papillen der Conjunctiva palpebrae super. geschwellt«. Also nirgends jene pilzartigen oder strassenpflasterähnlichen Erhabenheiten in der Uebergangsfalte und an der Tarsalconjunctiva des oberen Lides. Freilich sind diese Veränderungen nicht absolut nothwendig zur Diagnose Frühjahrskatarrh. Erst Reymond (12) erwähnt Veränderungen der Conjunctiva palpebrar., jedoch nicht als regelmässigen Befund. Brockhaus (2) und Saemisch (13), die ersten Beschreiber des Frühjahrskatarrhs als Morbus sui generis, sprechen nur von Hypertrophie des Limbus conjunctivae.

Auch die früheren Autoren deuten in ihren Benennungen, welche wohl mit Recht auf den Frühjahrskatarrh bezogen werden, nur Veränderungen am Limbus an. So Desmarres (5) mit Hypertrophie pericératique de la conjonctive, v. Graefe (7) mit gallertiger Infiltration des Limbus, Arlt (1) mit Limbusinfiltration.

Emmert (6) zählte unter 29 Patienten mit Frühjahrskatarrh 8 und Knus (10) unter 52 Patienten 15, bei welchen sich die Affection auf den Limbus beschränkte.

Die Limbuswucherungen nun unserer drei Patienten haben folgende Geschichte: Der 12jährige Knabe trug am temporalen Hornhautrande seines rechten Auges eine wenig auf die Hornhaut übergreifende Erhebung von unebener Oberfläche, am linken Auge sass nasal und temporal je ein solcher halb erbsengrosser Tumor. Ueber deren Alter wurden keine genauen Angaben gemacht. Der 16jährige Jüngling beobachtete seit einem Sommer an seinem rechten Auge am nasalen und temporalen Hornhautrande je einen tumorähnlichen dreieckigen Wulst von etwa 2 mm Höhe, welche im Herbst mit der Abnahme der andern Symptome nicht verschwanden, nachdem die Krankheit, welche sonst beide Augen zu befallen pflegte, die zwei vorhergehenden Sommer ausgeblieben war. Die Conjunctiva bulbi war stark inicirt, von beiden Seiten zogen Gefässe gegen die Tumoren, und vom temporalwärts liegenden ging eine zarte Trübung auf die Hornhaut über. Der dritte Patient trug seine Wucherungen auf dem linken Auge seit 5 bis 6 Jahren in Gestalt je einer glatten, graulichen Erhebung an der nasalen und temporalen Corneoscleralgrenze, der temporale Tumor von beträchtlicher Grösse. Sie griffen etwas auf die Hornhaut über und erhielten vom Scleraldreieck her Gefässe. Vor 7 Jahren soll auf dem rechten Auge

ein ähnliches »Häutchen« vorhanden gewesen sein, welches aber spontan verschwand.

Die Lidspaltenzone ist also bei den drei Fällen der Sitz der Limbuswucherungen, deren Hauptunterschied ihr Alter ist. Währenddem dieses im dritten Falle mehrere Jahre beträgt, sind es im zweiten Falle nur einige Monate, und im ersten dürfte es auch nicht viel mehr betragen, da man wohl annehmen kann, dass das Auftreten der Wucherungen die Eltern des Knaben bald veranlasste, ärztliche Hilfe zu beanspruchen. Diese Altersunterschiede treten sehr deutlich im mikroskopischen Bilde hervor.

Die Präparate der Fälle Hans R. und Thomas Sch. zeigen eine auffallende Aehnlichkeit nicht nur ihrer makroskopischen Form, sondern auch im mikroskopischen Bau. Die Stelle der höchsten Erhebung der Geschwulst liegt näher dem einen Ende derselben, welches der Hornhaut zugekehrt war und gegen diese steil abfiel. Die Epithelbedeckung ist im Vergleich zur Mächtigkeit des Stroma eine sehr schmale. Das zellenreiche Stroma unserer beiden Präparate ist am dichtesten infiltrirt in der Gegend seiner grössten Wucherung, da wo es senkrecht in die Höhe strebt und nicht nur die Epithelschicht zwingt einen bogenförmigen Verlauf zu nehmen, sondern ihr auch nicht gestattet, Sprossen in die Tiefe zu treiben. Ueberaus deutlich ist dieses active Verhalten des Stroma im Fall Thomas Sch., wo die Infiltration continuirlich in die Epithelschicht übergeht. Die Neigung zur Proliferation, welche der Epithelschicht immerhin inne wohnt, aber gegen das stark wuchernde Stroma an den erwähnten Punkten nicht aufkommen kann, kommt zu beiden Seiten der grössten Erhebung des Tumors zum Ausdruck, sei es durch grossen Reichthum an jungen Epithelzellen in der tiefsten Schicht, sei es in der Bildung von Sprossen und breiten Wucherungen in das unterliegende Gewebe. Auch noch in anderer Hinsicht als in der Anordnung der Infiltration bestehen Aehnlichkeiten. In beiden Tumoren ist die Grundsubstanz ein lockeres Fasergewebe, welches im Falle Hans R. in Bündeln angeordnet ist, die, von der Basis der Geschwulst herkommend, sich reich verzweigen und in der subepithelialen Zone ein zartes, maschiges Gewebe bilden. Im Falle Thomas Sch. sind die Faserbündel stärker gewellt und lassen eine bestimmte Anordnung nicht erkennen. Wesentlich verschieden hievon ist das mikroskopische Bild unseres dritten Falles. Der Antagonismus zwischen Epithel und Grundsubstanz kommt nicht so zum Ausdruck wie in den beiden ersten Fällen.

Epithelschicht und Faserzüge laufen einander parallel, nirgends zeigt sich ein Versuch weder des Epithels Sprossen in die Tiefe zu treiben, noch des Bindegewebes in die Höhe zu wuchern. So kommen wir zu den flachen Tumoren, wie sie die Krankengeschichte beschreibt. Das Bindegewebe zeigt eben eine so derbe Faserung unter dem Epithel, dass man sich nicht wundert, wenn dieses zarte Gewebe keine Sprossen in die Tiefe zu treiben vermochte. Die Derbheit des neugebildeten Gewebes zeigt sich ferner in dem Umstande, dass es sich bei der Abtragung selbst mit der Hackenpincette nicht fassen liess.

Die im Stroma liegenden Zellen gleichen sich in allen drei Präparaten. Sie lassen sich in drei Kategorien vertheilen. Schmale spindelförmige Zellen, zum Theil geschwänzt, zum Theil mit abgerundeten Enden, liegen im Fasergewebe als eigentliche Bindegewebszellen. Sie sind alle dunkel gefärbt, entweder homogen oder nur eine undeutliche Körnung erkennen lassend. Am zahlreichsten sind sie im straffen Gewebe des Falles Philibert R. vorhanden (siehe Fig. 5), auch in den derberen Faserzügen des Falles Hans R. sind sie reichlich vorhanden (siehe Fig. 2). Im Falle Thomas Sch. sind sie zerstreut im lockeren Gewebe, welches nicht in grösseren Zügen angeordnet ist (Fig. 4). Eine zweite Kategorie sind die sogenannten Rundzellen. Kleine, stark gefärbte und granulirte Gebilde von runder und ovaler Form, welche die Hauptmasse der Infiltration ausmachen und besonders in der Erhebung der Tumoren von Fall I und II sehr dicht liegen (siehe Fig. 1 und 3). Eine dritte Art Zellen sind die grösseren, ovalen, hellen Gebilde, deren Körnung oft so angeordnet ist, dass man karyokinetische Vorgänge vermuthen kann. Sie sind im ersten und dritten Falle (Hans R. und Philibert R.) nur vereinzelt vorhanden, unregelmässig zwischen den dunkeln Rundzellen zerstreut. Reichlicher sind sie im zweiten Falle (Thomas Sch.) vorhanden, hier liegen sie vorzugsweise ausserhalb des Bereichs der dichtesten Infiltration.

Wie sind nun diese Zellen zu deuten?

Die spindelförmigen Zellen, wie sie am zahlreichsten im Präparate vom Falle Philibert R. (Fig. 5) vorkommen, sind als die sogenannten fixen Gewebszellen zu betrachten. Sie sind in diesem Falle das Endstadium von Abkömmlingen der zur Zeit der Wucherung sich vermehrenden Bindegewebszellen. Dieser Auffassung entspricht auch der Reichthum der Präparate von den Fällen Hans R. und Thomas Sch. (Figg. 1 und 3) an Rundzellen ähnlichen Gebilden. Ihre dichte Anordnung in der Region der stärksten Stromawucherung macht es mir wahrschein-

lich, dass sie als erste Abkömmlinge der wuchernden Gewebszellen zu betrachten sind. Immerhin muss zugegeben werden, dass ein grosser Theil dieser Zellen ausgetretene farblose Blutkörperchen, also eigentliche Leukocyten sein kann. Wie gross ihr Antheil an der Bildung der Infiltration sei, kann aus der Form und dem Bau der Zellen selbst nicht bestimmt werden, da dieselben sich sehr gleichen. Auch Ziegler (20, S. 246) sagt, dass einkernige Leukocyten den Producten wuchernder Gewebszellen sehr ähnlich sein können, so dass sie oft nicht sicher von denselben zu unterscheiden seien. Die Armuth an Gefässen im Falle I und III (Fig. 1 und 5), und im Falle II, welcher reich an Gefässen und Spalträumen ist, der Umstand, dass diese keineswegs dichter infiltrirt sind als ihre Umgebung, beweisen, dass der Einwanderung von Leukocyten für das Zustandekommen der Infiltration in unsern Fällen keine grosse Bedeutung zuzumessen ist.

Die grösseren, ovalen Zellen mit hellem Protoplasma und eigenthümlicher Anordnung der Kernkörperchen sind in Theilung begriffene Zellen, die sogenannten Bildungszellen, ein Stadium im Wucherungsvorgang der Bindegewebszellen.

Die Entstehung unserer Tumoren ist daher als eine Gewebshyperplasie aufzufassen, welche unter den Begleiterscheinungen der entzündlichen Infiltration verläuft. In der Folge entsteht daraus ein narbenartiges Bindegewebe, welches im Vergleich zu seinem Anfangsstadium als zellenarm zu bezeichnen ist. In den beiden ersteren Fällen, welche jüngeren Datums sind, haben wir das Stadium der lebhaftesten Neubildung von Bindegewebe durch Proliferation der Stromazellen. Daneben eine unbedeutende Tendenz des Epithels sich zu vermehren. Im dritten, mehrere Jahre alten Falle haben wir das fertige, ruhende Bindegewebe, ärmer an Rundzellen, reich an Spindelzellen.

Auch Tailor (15) fand Unterschiede im anatomischen Bau der Neubildungen je nach ihrem Alter. In Limbuswucherungen von wenigen Tagen Verdickung des Epithels und Sprossenbildung, nach vierwöchentlicher Dauer beim selben Patienten ausser der Epithelvermehrung Wucherung des Stroma durch Proliferation seiner endothelialen Elemente und beträchtliche kleinzellige Infiltration. Er war der Ansicht, dass die Epithelwucherung das Primäre sei, die Vermehrung des Stroma das Secundäre, und dass sich diesen Vorgängen eine entzündliche Infiltration anschliesse.

Unsere drei Fälle unterstützen nun allerdings die Anschauung Tailor's, dass die Epithelvermehrung das Primäre sei, nicht; viel-

mehr machen unsere Präparate den Eindruck, es habe das Epithel überhaupt nur eine geringe Tendenz zur Wucherung besessen und diese habe an den Stellen der starken Bindegewebsvermehrung gar nicht zur Geltung kommen können.

Nur Reymond (12) betrachtete die Wucherungen des Bindegewebes als das Primäre. Wenn auch die übrigen Autoren das Stroma in den Limbusverdickungen als gewuchert bezeichnen, so messen sie ihm doch keine Bedeutung für das Zustandekommen derselben zu. Bei unsern Tumoren kann man nun freilich nicht im Zweifel sein und abgesehen davon, was das Primäre und was das Secundäre sei, muss man dem Bindegewebe unbedingt die Hauptrolle zuschreiben beim Aufbau unserer Tumoren.

Und so ist es wohl gestattet, die Neubildungen als Geschwülste der Bindesubstanz, als Fibrome zu bezeichnen. Ich stütze mich hierin auf Virchow (18), welcher in seiner Onkologie sagt, dass die epitheliale Bekleidung derjenigen Geschwülste, welche unmittelbar der Oberfläche angehören, nicht selten eine solche Mächtigkeit erreichen, dass der Zweifel berechtigt sei, ob man eine solche Bildung Bindegewebsgeschwulst, oder ob man sie epidermoidale oder epitheliale Geschwulst nennen solle. «Eine Scheidung lässt sich hier allerdings insofern machen, als es manche Gewächse gibt, bei welchen die Bindegewebsbildung so sehr in den Hintergrund tritt, dass man sie nur mit Mühe nachweisen kann; diese lassen sich sehr passend in die Reihe der epidermoidalen Geschwülste hineinrechnen, während man diejenigen, wo noch ein sehr erkennbarer und erheblicher Theil von Bindegewebe sich findet, in die Reihe der Bindegewebsgeschwülste zählen sollte.«

Die anatomischen Grenzen des Fibroms sind freilich auch nach anderen Richtungen hin keine scharfen, denn entzündliche und hyperplastische Gewebsneubildung einerseits und Geschwulst andererseits sind oft schwer von einander zu unterscheiden.

In der Genese sind sich alle drei Vorgänge sehr ähnlich, und erst im ausgebildeten Zustande treten Unterschiede hervor.

Hyperplastische und regenerative Wucherung des Bindegewebes wird durch Zellvermehrung eingeleitet, welche zur Bildung eines Keimgewebes führt. Aus diesem Gewebe entsteht das neue Bindegewebe dadurch, dass entweder zwischen den einzelnen Zellen, den sogenannten Fibroblasten, feine Fibrillen auftreten, oder es entsteht zuerst eine homogene Grundsubstanz, aus welcher sich erst später Fibrillen herausbilden. Die Fibroblasten nehmen dabei an Masse ab und kommen in

schmale Spalträume zu liegen. Das neugebildete Gewebe weicht gewöhnlich in seinem Bau nicht erheblich vom umgebenden Gewebe ab.

Bei der entzündlichen Gewebsneubildung, wie sie bei länger andauernden Reizen auf das Gewebe zu Stande kommt, verläuft neben dem Prozess der Regeneration derjenige der entzündlichen Exsudation und führt zur Bildung eines Keimgewebes, sofern die Entzündung keinen eitrigen oder jauchigen Charakter annimmt. Ausgetretene farblose Blutkörperchen und Abkömmlinge der wuchernden Gewebszellen bilden das Keimgewebe, welches im Stande ist, neues Bindegewebe zu bilden. Dieses junge, anfänglich sehr gefässreiche Bindedewebe schrumpft zu Narbengewebe. In demselben finden wahrscheinlich noch lange Zeit Umbildungsvorgänge statt, welche mehr und mehr einen Ausgleich mit dem angrenzenden Gewebe herbeiführen, so dass es immer schwieriger wird, das Narbengewebe von dem normalen Gewebe zu unterscheiden.

Auch die Geschwulst entwickelt sich aus präexistirenden Gewebszellen durch Zellproliferation, zugleich findet Gefässneubildung statt. Meist gesellt sich dazu noch eine Emigration farbloser Blutkörperchen aus den Gefässen, so dass das Geschwulstgewebe da und dort kleinzellig infiltrirt ist. Die Vorgänge bei der Zelltheilung und der Gefässneubildung sind dieselben wie bei der hyperplastischen und entzündlichen Gewebsneubildung. Es wird aber zum Unterschiede von den hyperplastischen Vorgängen ein dem Muttergewebe nicht gleiches Gewebe gebildet, und es fehlt der typische Abschluss im Wachsthum, welcher der entzündlichen Neubildung eigen ist. (Ziegler 20).

Die in der vorliegenden Arbeit beschriebenen Bindegewebswucherungen gehören in die zuletzt geschilderte dritte Kategorie und sind als Tumoren aufzufassen. Hierfür spricht ihre scharf umschriebene Form, hauptsächlich aber die Anwesenheit einer faserigen Grundsubstanz, welche in ihrem Bau erheblich von dem normalen Conjunctivalgewebe abweicht, so dass zwischen beiden eine scharfe Grenze ist.

Das Resultat der vorliegenden Untersuchungen lässt sich etwa in folgender Weise zusammenfassen:

Bei Frühjahrkatarrh kann ausnahmsweise die sonst aus Epithel gebildete Limbuswucherung durch Bindegewebsneubildung den Charakter eines Fibroms annehmen.

Zum Schlusse ist es mir eine angenehme Pflicht, meinem hochgeehrten Lehrer, Herrn Professor Mellinger, für die Anregung zu dieser Arbeit und für seine freundlichen Rathschläge bei der Ausführung derselben meinen wärmsten Dank auszusprechen.

Literaturverzeichniss.

1. Arlt. Prager Vierteljahrsschrift No. 4, 1896, p. 74.
2. Brockhaus, C. Ueber den Frühjahrskatarrh der Conjunctiva. Diss. Bonn 1872.
3. Burckhardt, O. Beitrag zur Lehre von den Grenztumoren von Conjunctiva und Cornea. Diss. Basel 1894.
4. Camuset, G. Sur une affection particulière de la conjonctive oculaire. Gaz. des hôp. 1874, p. 307.
5. Desmarres. Traité des maladies des yeux. Tom II. p. 184.
6. Emmert, E. Frühjahrskatarrh. Centralbl. f. prakt. Augenheilk. 1888, p. 71.
7. v. Graefe. Vorträge 1854 und 1855. Klin. Vorträge Bd. 1. Herausgeg. von Hirschberg, 1871, p. 47.
8. Haab, O. Lehrbuch der speciellen pathologischen Anatomie von Ziegler 1892, p. 940.
9. Horner. Handbuch der Kinderkrankheiten von C. Gerhardt, Bd. V, Abtheilung 2. 1889, p. 300.
10. Knus, P. Klinisches und Anatomisches über den Frühjahrskatarrh der Conjunctiva. Diss. Zürich 1889
11. Raabe, H. Beiträge zur pathologischen Anatomie der äusseren Augenerkrankungen. Diss. Marburg 1893.
12. Reymond. Contribuzione allo studio delle congiuntiviti. Annali di Ottalmologia. Vol. IV 1875, p. 329.
13. Saemisch. Handbuch der gesammten Augenheilkunde von Graefe und Saemisch. Bd. IV, 1876, p. 28.
14. Schoebl. Centralblatt für Augenheilkunde 1890, p. 97.
15. Tailor. Ricerche anatomiche sul catarro primaverile. Annali di Ottalmologia 1891.
16. Uhthoff, W. Beiträge zur pathologischen Anatomie des Auges. A. von Graefe's Archiv für Ophthalmologie. 29. Jahrgang 1883, p. 174.
17. Vetsch, U. Ueber den Frühjahrskatarrh der Conjunctiva. Diss. Zürich 1879.
18. Virchow, R. Die krankhaften Geschwülste. I. Bd. 1863, p. 293.
19. v. Wecker. Thérapeutique oculaire. Tome I.
20. Ziegler, E. Lehrbuch der allgemeinen pathologischen Anatomie und Pathogenese. 1892.

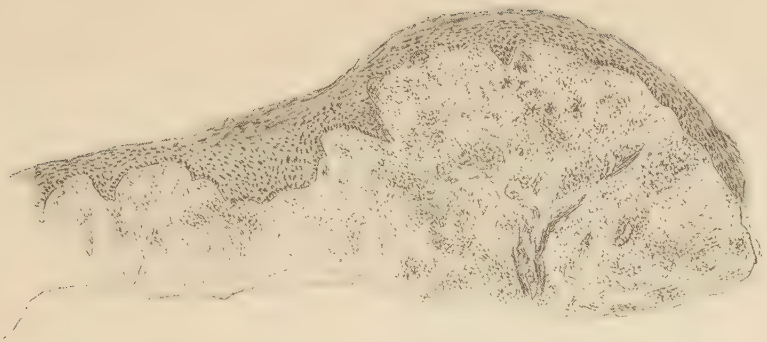

Fig. 1. (Hartnack Syst. 1 Ocul. 3.)

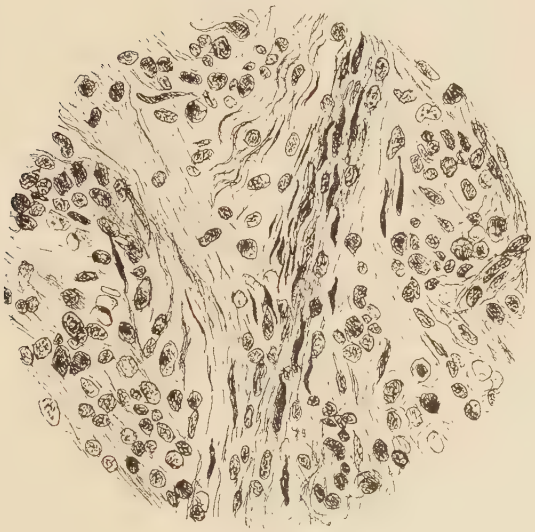

Fig. 2. (Leitz Syst. 7 Ocul. 3.)

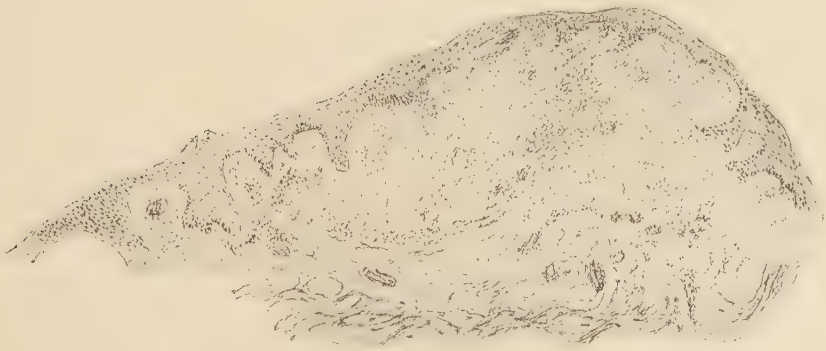

Fig. 3. (Hartnack Syst. 1 Ocul. 3.)

VERLAG VON J. F. BERGMANN, WIESBADEN.

Fig. 4. (Leitz Syst. 7 Ocul. 3.)



Fig. 5. (Leitz Syst. 7 Ocul. 3.)

VERLAG VON J. F. BERGMANN, WIESBADEN.

Druck von Carl Ritter in Wiesbaden.